Головокружение периферического генеза: этиология, диагностика и принципы реабилитации

А.Л.Гусева✉, Ю.В.Левина

ГБОУ ВПО Российский национальный исследовательский медицинский университет им. Н.И.Пирогова Минздрава России. 117997, Россия, Москва, ул. Островитянова, д. 1

В статье представлены наиболее часто встречающиеся заболевания, сопровождающиеся головокружением, при которых наблюдается поражение периферического отдела вестибулярной системы. Подробно рассмотрены патогенез, диагностика и лечение при доброкачественном пароксизмальном позиционном головокружении, болезни Меньера и вестибулярном нейроните. Описаны принципы неотложной помощи и последующая реабилитация.

Ключевые слова: головокружение, доброкачественное пароксизмальное позиционное головокружение, вестибулярный нейронит, болезнь Меньера.

✉alexandra.guseva@gmail.com

Для цитирования: Гусева А.Л., Левина Ю.В. Головокружение периферического генеза: этиология, диагностика и принципы реабилитации. Consilium Medicum. 2013; 18 (13):

Vertigo in peripheral vestibular disorders: etiology, diagnosis and management

A.L.Guseva✉, Y.V.Levina

N.I.Pirogov Russian National Research Medical University of the Ministry of Health of the Russian Federation. 117997, Russian Federation, Moscow, ul. Ostrovitianova, d. 1

The most common peripheral vestibular disorders, followed by vertigo, are summarized in the article. The pathophysiologic mechanisms, diagnosis and treatment of benign paroxysmal positional vertigo, MOniПre's disease and vestibular neuritis are thoroughly described. Acute management and further rehabilitation procedures in case of these vestibular disorders are analyzed.

Key words: vertigo, benign paroxysmal positional vertigo, vestibular neuritis, MOniПre's disease.

✉alexandra.guseva@gmail.com

For citation: Guseva A.L., Levina Y.V. Vertigo in peripheral vestibular disorders: etiology, diagnosis and management. Consilium Medicum. 2013; 18 (13):

Поражение вестибулярной системы (вестибулопатия) проявляется прежде всего головокружением. Головокружение – это субъективное патологическое ощущение, сопровождающееся дискомфортом и выражающееся в нарушении способности определения своего положения в пространстве, или кажущееся вращение собственного тела и/или окружающих предметов [1].

По характеру головокружение разделяют на системное и несистемное. Системное головокружение (вертиго) – это ощущение мнимого вращения или движения предметов рядом с пациентом или самого больного в пространстве. Иногда, кроме вращения, пациенты сообщают об ощущении линейного смещения, проваливания или наклона. Несистемное головокружение описывается чаще всего как чувство неустойчивости, шаткости при движении, нарушение равновесия и походки, предобморочное состояние (ощущение приближающейся потери сознания), ощущение неясности сознания, легкости, неуверенности в голове [2].

Для периферической вестибулопатии больше всего характерно именно системное головокружение, в то время как при поражении центральных отделов вестибулярной системы может наблюдаться как системное, так и несистемное головокружение.

Помимо головокружения при вестибулярной дисфункции также наблюдаются нистагм, нарушение равновесия и координации, могут быть вегетативные реакции (изменение сердечного ритма и дыхания, усиление перистальтики кишечника, тошнота, рвота, потливость, бледность), выраженные в большей или меньшей степени.

Эти симптомы являются основными при поражении вестибулярной системы как на периферическом, так и центральном уровнях.

Периферический отдел вестибулярной системы включает вестибулярные рецепторы (отолитовые и ампулярные), вестибулярный ганглий (узел Скарпы) и вестибулярную порцию преддверно-улиткового нерва. В центральный отдел вестибуляного анализатора входят области центральной нервной системы, отвечающие за координацию и сохранение равновесия, находящиеся в стволе мозга, мозжечке, подкорковых структурах или коре больших полушарий головного мозга (ГМ). Ввиду такой сложной организации системы равновесия, а также ее тесных связей со зрительной и проприоцептивной системами определение причины, вызвавшей острый приступ головокружения, часто становится непростой задачей для врача.

По данным статистических исследований, наиболее часто приступ головокружения могут вызвать следующие заболевания [1]:

1. Заболевания, при которых поражается периферический отдел вестибулярной системы:
   - доброкачественное пароксизмальное позиционное головокружение;
   - болезнь Меньера (БМ);
   - вестибулярный нейронит (ВН);
2. Заболевания, при которых поражается центральный отдел вестибулярной системы:
   - острое нарушение мозгового кровообращения (ОНМК) в стволе мозга, мозжечке, больших полушариях ГМ;
   - травмы головного мозга;
   - вестибулярная мигрень.

В этой статье будет особенно подробно рассмотрена первая группа заболеваний, которая включает поражения вестибулярных рецепторов, вестибулярного ганглия и преддверно-улиткового нерва.

ОНМК в стволе мозга, мозжечке или больших полушариях ГМ, **травмы головного мозга**, как правило, сопровождаются выраженной неврологической симптоматикой и атаксией, головной болью, крупноразмашистым, часто вертикальным или горизонтальным нистагмом, меняющим направление при изменении направления взора. Такие пациенты требуют срочной госпитализации в реани-

мационное отделение для оказания интенсивной терапии, так как смертность при ОНМК велика [3].

Вестибулярная мигрень также может проявляться приступами системного головокружения. Однако у таких больных в анамнезе присутствует мигрень с аурой или без ауры, а приступ головокружения часто возникает на высоте головной боли, сопровождается фото- и фонофобией. Приступ в данном случае купируется назначением нестероидных противовоспалительных препаратов или триптанов. После купирования приступа такие пациенты должны быть направлены на консультацию невролога для назначения профилактического противомигренозного лечения [4].

Доброкачественное пароксизмальное позиционное головокружение

В настоящее время доброкачественное пароксизмальное позиционное головокружение (ДППГ) является самым распространенным заболеванием периферического отдела вестибулярной системы и самой частой причиной головокружения системного характера [5].

В основе патофизиологического механизма развития ДППГ лежит попадание в полукружные каналы (ПК) отолитов, отделившихся от отолитовой мембраны пятна эллиптического мешочка. В результате при изменении положения головы отолиты под действием силы тяжести смещаются в просвете ПК, вызывая раздражение или торможение ампулярного рецептора, что субъективно воспринимается пациентом как приступ головокружения. Чаще всего при ДППГ поражается задний ПК в силу своего анатомического расположения относительно направления силы тяжести. На долю ДППГ заднего ПК приходится до 90% всех случаев [6].

Симптоматика. ДППГ характеризуется короткими приступами системного головокружения после определенных движений. Чаще всего провоцируют приступ повороты с бока на бок в постели, вставание с постели, укладывание в постель, запрокидывание головы при взгляде вверх, наклоны туловища вперед, а также любые другие резкие повороты головы. Приступ головокружения длится около минуты и чаще всего не сопровождается никакими другими симптомами. Иногда больные испытывают тошноту, еще реже рвоту. Между приступами пациенты чувствуют себя хорошо, и только у части заболевших, склонных к укачиванию, могут наблюдаться подташнивание и недомогание [7].

Основные характеристики приступа ДППГ:

1. Приступ вестибулярного головокружения с ощущением вращения предметов перед глазами или их переворачиванием всегда провоцируется изменением положения головы.
2. Приступ головокружения всегда сопровождается появлением специфического по направлению нистагма.
3. Имеется латентный период между совершенным поворотом головы и возникновением головокружения и нистагма – от 1–3 с, реже он длительнее, но не более 30 с.
4. Кратковременность приступа – длительность приступа от десятков секунд до нескольких минут.
5. Повторяемость – приступ головокружения и нистагма вызывается при каждом повторном провоцирующем изменении положения головы.
6. Истощаемость – интенсивность головокружения и нистагма уменьшается при повторном провоцирующем изменении положения головы.

Диагностика. Диагноз ДППГ подтверждается провокационными пробами, во время которых врач поворачивает голову пациента таким образом, чтобы полукружные каналы находились в определенном положении относительно действия силы тяжести. Именно под действием силы тяжести отолиты, попавшие в полукружный канал из преддверия лабиринта, движутся в просвете канала, вызывают патологическое смещение эндолимфы, сопровождающееся возбуждением или торможением ампулярного рецептора, что и проявляется приступом головокружения и нистагма.

Рис. 1. Проба Dix–Hallpike (тест на ДППГ правого заднего полукружного канала).

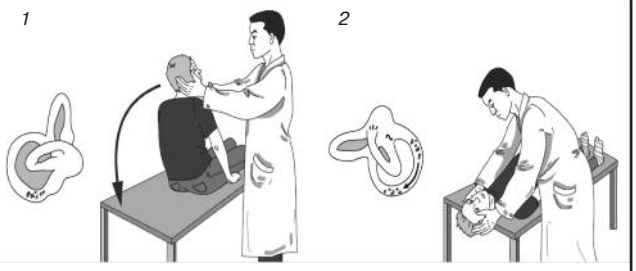

Примечание. *1* – пациент сидит на кушетке с повернутой головой на 45° вправо (в сторону исследуемого заднего полукружного канала); *2* – больного укладывают на спину, не изменяя поворота головы, таким образом, чтобы голова несколько свешивалась с края кушетки.

Диагностика ДППГ заднего полукружного канала проводится при помощи *пробы Dix–Hallpike* (рис. 1).

Пациента усаживают на кушетку с повернутой головой на 45° в сторону исследуемого заднего полукружного канала, затем достаточно быстро он укладывается на спину, не изменяя поворот головы, таким образом, чтобы голова несколько свешивалась с края кушетки. В результате появляется вертикальный нистагм вверх с ротаторным компонентом, направленным вниз в сторону нижележащего уха. Нистагм возникает после короткого латентного периода (2–5 с), затухает в течение 1 мин (обычно в течение 30 с) и полностью изменяет направление при возвращении больного в исходное положение сидя [8].

При повторении пробы интенсивность нистагма уменьшается.

Неотложная помощь. Лечение ДППГ проводится при помощи разного вида *репозиционных маневров*, зарекомендовавших свою высокую эффективность в многочисленных исследованиях. Выбор маневра зависит от пораженного канала, который определяется при проведении провокацион-

Рис. 2. Маневр Epley при ДППГ правого заднего полукружного канала.

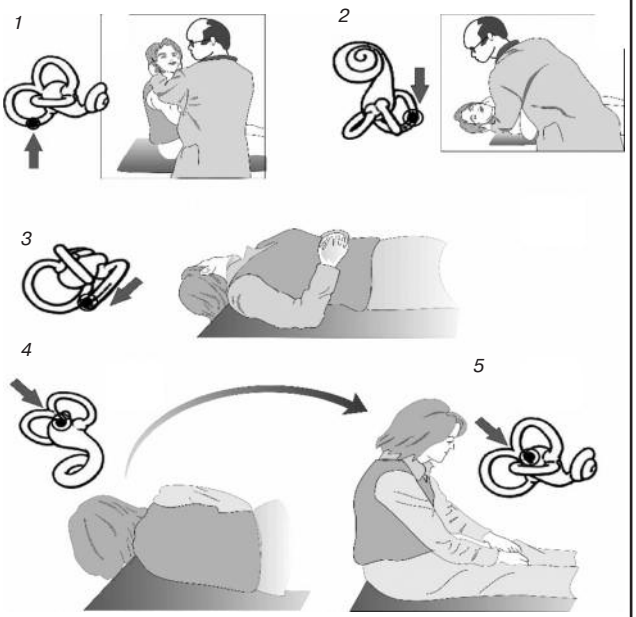

Примечание. *1* – пациента усаживают на кушетку и поворачивают голову на 45° вправо (в сторону пораженного уха); *2* – больного резко укладывают на спину так, чтобы голова свешивалась вниз с края кушетки на 30° и сохранялся ее разворот в 45° вправо; *3* – голову пациента поворачивают на 90° влево, в противоположную (здоровую) сторону; *4* – голову больного поворачивают еще на 90° таким образом, чтобы она была направлена в пол; *5* – пациента усаживают на кушетку с опущенной головой так, чтобы подбородок касался груди.

ных проб [9]. Медикаментозное лечение используется лишь в виде премедикации перед выполнением маневров у пациентов, склонных к тошноте и рвоте. С целью уменьшения вегетативной симптоматики назначают вестибулярные супрессанты, такие как дименгидринат (Драмина 50 мг по 1–2 таблетки 2–3 раза в день), диазепам непосредственно перед выполнением лечебного маневра или лечебной гимнастики. Для повышения эффективности лечебного маневра и уменьшения симптомов головокруженияиспользуютбетагистинадигидрохлорида (Вестибо) в дозе 24 мг 2 раза в день 1-2 неделипосле разрешения отолитиаза [10, 11]. Хирургические методы лечения, такие как селективная вестибулярная нейрэктомия и пломбировка заднего полукружного канала, применяются крайне редко и только у больных, резистентных к лечению репозиционными маневрами, в случае если приступы головокружения чрезвычайно интенсивные и инвалидизируют пациента [10].

Наиболее широко для лечения ДППГ заднего полукружного канала используются маневр Epley и маневр Semont. Эти маневры заключаются в определенной последовательности поворотов головы для того, чтобы отолиты, находящиеся в просвете заднего полукружного канала, при каждом повороте головы под действием силы тяжести последовательно перемещались от ампулы к гладкому колену канала и в конце попадали в преддверие, где они могут абсорбироваться обратно в отолитовую мембрану [11] (рис. 2).

Болезнь Меньера

БМ – заболевание внутреннего уха, характеризующееся периодическими приступами системного головокружения, шумом в ушах и развитием нейросенсорной тугоухости [12].

Болезнь чаще начинается в среднем (30–50 лет) возрасте; мужчины и женщины болеют в равной степени. Согласно официальным данным, распространенность заболевания колеблется от 3,5 человек на 100 тыс. населения в Японии до 513 человек на 100 тыс. населения в Финляндии [13].

Заболевание не имеет определенной этиологической причины. Ни одна из существующих теорий, объясняющих происхождение этого заболевания, не является окончательно доказанной. Термин «идиопатическое» занимает 1-е место в дефиниции данного заболевания, основная причина этой нозологии зависит от целого ряда факторов, которые способны приводить к развитию эндолимфатической водянки. Среди них – вирусные инфекции, сосудистые нарушения, аутоиммунные процессы, аллергические реакции, травмы, эндокринные заболевания и др. [14].

Основным морфологическим признаком БМ является **эндолимфатический гидропс** – увеличение объема эндолимфы, заполняющей перепончатый лабиринт внутреннего уха, и растяжение Рейснеровой мембраны [15].

Симптоматика. Клиническая картина БМ складывается из приступов вестибулярного головокружения, прогрессирующей нейросенсорной тугоухости, ощущения шума и дискомфорта в ухе. В большинстве случаев сначала поражается только одно ухо, однако в дальнейшем у 1/3 больных процесс переходит и на противоположную сторону [16].

Выделяют 3 стадии течения БМ:

I (начальная) стадия – характеризуется периодически возникающим шумом в ушах, ощущением заложенности или давления, флуктуирующей нейросенсорной тугоухостью. Периодически возникают приступы системного головокружения в любое время суток, продолжаются от 20 мин до 12 ч, могут сопровождаться тошнотой и рвотой. Иногда у пациента бывает аура – незадолго до приступа усиливается шум в ухе или нарастает заложенность уха. После приступа может отмечаться ухудшение слуха по данным тональной пороговой аудиометрии, преимущественно в диапазоне низких и средних частот. В период ремиссии слуховые пороги могут быть в норме.

II – стадия выраженных клинических проявлений. Приступы головокружения приобретают типичный для БМ характер с выраженными вегетативными проявлениями. По данным тональной пороговой аудиометрии развивается флуктуирующая нейросенсорная тугоухость 2–3-й степени. Основным критерием II стадии БМ является положительный дегидратационный тест (см. ниже), который определяет лечебную тактику.

III (конечная или «перегоревшая») стадия. Головокружения становятся более редкими, не всегда носят системный характер. Больного больше беспокоит ощущение шаткости и неустойчивости. Приступы могут возникать ежедневно или несколько раз в месяц. Шум в ушах присутствует постоянно, нередко усиливаясь в момент приступа. Характерно постоянное ощущение заложенности уха. Обычно отмечается стойкая (без флуктуаций) и выраженная нейросенсорная тугоухость.

Диагностика. Диагноз БМ основывается на характерных клинических проявлениях заболевания и данных инструментальных методов исследования. На сегодняшний день широко используются два способа диагностики гидропса внутреннего уха – дегидратационые пробы и электрокохлеография.

Дегидратационный тест – косвенный метод диагностики эндолимфатического гидропса Больному проводят тональную пороговую аудиометрию, затем вводят глицерол или другой осмотический диуретик и повторяют аудиометрию через 1, 2, 3, 24 и 48 ч. Проба считается положительной если через 2–3 ч после приема препарата слух улучшается на 10 дБ и более по меньшей мере на двух частотах, или разборчивость речи улучшается не менее чем на 12%. Применение отоакустической эмиссии при проведении дегидратационного теста существенно повышает чувствительность исследования [17].

Неинвазивная электрокохлеография позволяет выявить эндолимфатический гидропс. При электрокохлеографии регистрируется электрическая активность улитки и слухового нерва, возникающая в интервале 1–10 мс после предъявления звукового стимула [18].

Разными врачебными ассоциациями разработаны диагностические критерии БМ. Наиболее распространены диагностические рекомендации, предложенные Всемирным обществом Барани и Европейской академией отологии и отоневрологии, которые выделяют критерии достоверной БМ и вероятной БМ [19].

Критерии достоверной БМ.

1. Два спонтанных эпизода головокружения и более, каждый длительностью от 20 мин до 12 ч.
2. Аудиометрически подтвержденное нейросенсорное снижение слуха в области низких и средних частот в больном ухе как минимум в одном случае: до, во время или после эпизода головокружения.
3. Флуктуация симптомов (тугоухости, шума, заложенности уха) в пораженном ухе.
4. Исключение других возможных причин головокружения.

Критерии вероятной БМ.

1. Один спонтанный эпизод головокружения и более, каждый длительностью от 20 мин до 24 ч.
2. Флуктуация симптомов (тугоухости, шума, заложенности уха) в пораженном ухе.
3. Исключение других возможных причин головокружения.

Вестибулярные расстройства всегда проявляются во время приступа головокружения в виде симптоматики раздражения заинтересованного лабиринта, однако вне приступа они могут отсутствовать и даже не диагностироваться при инструментальном исследовании, или же могут отмечаться признаки угнетения пораженного лабиринта при детальном обследовании.

Во время приступа БМ у пациента наблюдаются системное головокружение, горизонтальный нистагм, иногда с ротаторным компонентом в сторону пораженного уха, гармоничное отклонение рук в стато-координаторных пробах в сторону, противоположную направлению нистагма. После стихания приступа головокружения нистагм может поменять направление, что является признаком угнетения пораженного лабиринта, однако в течение последующих нескольких дней наблюдаются полное угасание нистагма и восстановление вестибулярной функции [20, 21].

Лечение. Различают терапию БМ во время приступа и в межприступный период.

При приступах в зависимости от их выраженности может потребоваться экстренная госпитализация, при этом назначают покой, седативные, противорвотные средства, вестибулярные супрессанты. Купирование приступа головокружения заключается в использовании дименгидрината (Драмина, Сиэль), бензодиазепиновых транквилизаторов (диазепама) и фенотиазинов (тиэтилперазина). При рвоте используют парентеральный путь введения (диазепам внутримышечно, метоклопрамид внутримышечно, тиэтилперазин внутримышечно или ректально в свечах). В самом начале развития приступа головокружения назначают инъекции 1 мл 0,2% раствора платифиллина подкожно [22].

С целью профилактики рецидивов заболевания в межприступном периоде в первую очередь пациентом должна соблюдаться *гипосолевая диета* (до 1–2 г соли в день), из ежедневного рациона должны быть *исключены кофеин, алкоголь*. Немаловажную роль играют информирование пациента о выявленном заболевании, психолого-социальное консультирование. Во многих международных исследованиях доказана эффективность препарата *бетагистина дигидрохлорида* (Вестибо) в дозе 48 мг/сут в уменьшении частоты и интенсивности приступов. Бетагистина дигидрохлорид является слабым агонистом Н1-рецепторов и довольно мощным антагонистом пресинаптических Н3-рецепторов. Стимулирующее воздействие бетагистина на Н1-рецепторы кровеносных сосудов приводит к местной вазодилатации сосудов внутреннего уха, улучшению микроциркуляции и проницаемости капилляров в сосудистой полоске, нормализации давленияэндолимфы в лабиринте. В то же время ингибирующие эффекты в отношении вестибулярных ядер реализуются непосредственно через Н3-рецепторы,что нормализует проводимость в полисинаптических нейронах вестибулярных ядер на уровне ствола головного мозга, а также опосредованно вызывает повышение в стволе головного мозга содержания серотонина, снижающего активность вестибулярных ядер. По индивидуальным показаниям длительность лечения бетагистиномдигидрохлоридом может быть до 8 месяцев [25]..

Диуретики до сих пор широко используются в схемах терапии БМ во всем мире, однако Кохрановское исследование не выявило достоверных данных за эффективность этой группы препаратов в лечении БМ [24]. В качестве *дегидратационной терапии* могут быть использованы осмотические диуретики по индивидуально подобранной схеме (маннитол 15%) под контролем осмолярности крови, а также ацетазоламид (Диакарб) в дозировке 250 мг 1–2 раза в сутки курсами по 5 дней, схема также должна быть подобрана индивидуально.

При неэффективности консервативного лечения и большой частоте приступов головокружения используют следующие *хирургические методы лечения*:

1. Слухсохраняющие хирургические вмешательства направлены на восстановление лабиринтной функции при сохранении слуха посредством нормализации резорбции эндолимфы во внутреннем ухе. К этой группе относят экстралабиринтные вмешательства на эндолимфатическом мешке: дренирование эндолимфатического мешка и доказавшее свою эффективность в многочисленных исследованиях рассечение эндолимфатического протока по В.Т.Пальчуну. Кроме того, для уменьшения гидропса проводятся интратимпанальные введения гидрокортикостероидов [25, 26].
2. Частично деструктивные вмешательства: перерезка вестибулярной порции VIII черепного нерва интракраниально (селективная нейрэктомия), селективная лазеродеструкция лабиринта; перерезка или резекция барабанной струны или барабанного сплетения [27].
3. Деструктивные вмешательства на лабиринте: удаление перепончатого лабиринта; медикаментозное разрушение сенсорных структур лабиринта путем интратимпанального введения гентамицина, тотальное разрушение вестибулярного аппарата воздействием ультразвука или лазера при трансмастоидальном подходе [28, 29].

Вестибулярный нейронит

ВН – воспалительное поражение нейронов вестибулярного ганглия (ганглия Скарпы). В норме в покое, даже при отсутствии движений головы, по каждому вестибулярному нерву, идущему от ганглия Скарпы (справа и слева) к вестибулярным ядрам в стволе мозга, идет постоянная импульсация (импульсация покоя). Вследствие этого нарушение функции одного из ганглиев приводит к возникновению асимметрии между вестибулярными ядрами со всей последующей симптоматикой [30].

Этиология и патогенез ВН до конца не ясны. Заболевание связывается с избирательным воспалением (вирусного или инфекционно-аллергического генеза) вестибулярного нерва, предположительно вирусом простого герпеса 1-го типа. Заболевание преимущественно встречается в возрасте 30–60 лет, мужчины и женщины болеют одинаково часто [31].

Симптоматика. Симптоматика ВН проявляется картиной односторонней вестибулярной дисфункции, включающей внезапно развившееся длительное выраженное системное головокружение, осциллопсию (нарушение четкости зрения при пассивных или активных движениях головой вследствие нестабильности изображения на сетчатке), нарушение равновесия и координации с возможным падением, часто сопровождаемые тошнотой и рвотой.

Заболеванию может предшествовать респираторная вирусная инфекция. Иногда за несколько часов или дней до развития острого вестибулярного приступа больные испытывают кратковременные эпизоды головокружения или неустойчивости.

Основным симптомом ВН является спонтанный нистагм, направленный в сторону здорового уха. Нистагм горизонтальный, может быть с ротаторным компонентом. Как правило, в первые дни заболевания визуально легко регистрируется явный спонтанный нистагм. Однако в процессе центральной компенсации при фиксации взора явный нистагм уже не определяется, но длительно сохраняется (2–4 нед) скрытый спонтанный нистагм при отсутствии фиксации взора в очках Френзеля или видеонистагмографии [32].

В *пробе Ромберга* больной отклоняется в сторону пораженного уха. В *стато-координаторных пробах* (пальцепальцевая, пальце-носовая, проба Водака–Фишера) отмечается гармоничное отклонение рук в сторону пораженного уха. Ходьба по прямой значительно затруднена, пациент падает в сторону пораженного уха.

Характерным для ВН становится *отсутствие поражения слуховой функции*, а также *симптомов поражения ствола и других отделов ГМ* при неврологическом обследовании [33].

Жизнь в движении без головокружения

Бетагистин с отличием

Рег. уд.: ЛС-001807-090611,
ЛСР-004481/07-061207

Вестибо

бетагистина дигидрохлорид

- Производится в Германии [1]
- Применяется в 32 странах, включая большинство стран Евросоюза и Швейцарию [2]
- Подтвердил эффективность и безопасность в нескольких российских исследованиях [3, 4, 5, 6]
- Обеспечивает более чем двукратную экономию на лечении [7]

Реклама

На правах рекламы. *Только для специалистов.*
Имеются противопоказания. Перед назначением ознакомьтесь с инструкцией по применению.

1. *Инструкция по медицинскому применению препарата.* ***2.*** *Данные ООО «Актавис».* ***3.*** *Чуканова Е. И., Аракелян Р. К. Вестибо в лечении пациентов с хронической ВБН / Журнал неврологии и психиатрии им. С. С. Корсакова. – 2012; 4: 53–56.* ***4.*** *Кунельская Н. Л., Левина Ю. В., Доронина О. М., Красюк А. А., Изотова Г. Н. Вестибо в лечении кохлеовестибулярных нарушений / Вестник оториноларингологии. – 2008; 6: 52–54.* ***5.*** *Попова Н. Ф. Бетагистин в коррекции вестибулярных и координаторных нарушений при рассеянном склерозе / Журнал неврологии и психиатрии. – 2011; 2: 77–81.* ***6.*** *Веселаго О. В. Опыт применения Вестибо в лечении вестибулярных расстройств при вертебрально-базилярной недостаточности / РМЖ Неврология; – 2009; Т. 17, 20: 1308–1310.* ***7.*** *Сравнение стоимости 30-дневного курса лечения Бетасерком и Вестибо в дозе 48 мг/сут. При расчетах использованы среднеквартальные розничные цены IMS, 1 квартал 2013 г.*

Подробную информацию можно получить в офисе компании ООО «Актавис»
Россия, 119017, Москва, ул. Большая Ордынка, д. 40, стр. 4
тел./факс: (495) 644-44-14, www.actavis.ru

Actavis

Рис. 3. Тест поворота головы.

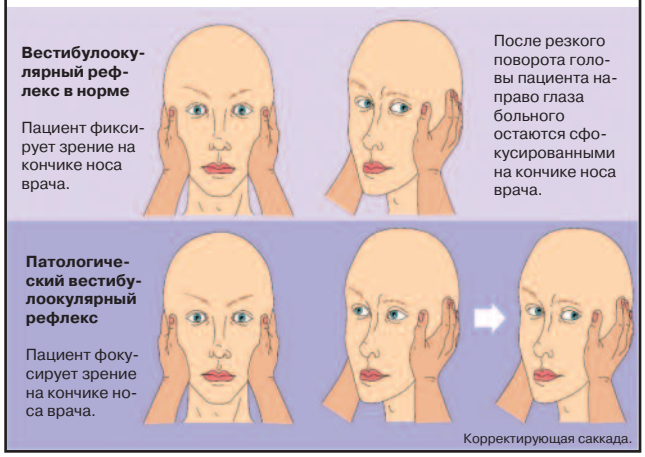

Длительность головокружения колеблется от нескольких часов до нескольких суток. После прекращения головокружения пациенты на протяжении нескольких недель продолжают испытывать неустойчивость, особенно при движении.

Сроки восстановления вестибулярной функции в среднем колеблются от 1 мес до полугода и зависят от степени повреждения вестибулярного нерва и скорости центральной вестибулярной компенсации [34].

Диагностика. Диагноз ВН основывается на клинической картине заболевания: острое и относительно длительное (от нескольких часов до нескольких суток) вестибулярное головокружение, сопровождающееся неустойчивостью, горизонтальным или горизонтально-ротаторным спонтанным нистагмом с осциллопсией, тошнотой и рвотой.

Спонтанный нистагм определяют визуально, а также с использованием очков Френзеля или видеонистагмографии.

Диагноз подтверждается проведением теста поворота головы (проба Хальмаги), в которой визуально определяется корректирующая саккада при повороте головы в сторону пораженного лабиринта (рис. 3) [35, 36].

Кроме этого, проводятся *калорическая проба и вращательная проба*, выявляющие вестибулярную гипо- или арефлексию на стороне поражения, а также исследование *вызванных вестибулярных миогенных потенциалов* [37, 38].

Неотложная помощь. Лечение ВН в начале заболевания направлено на уменьшение головокружения, тошноты и рвоты (симптоматическое лечение). Симптоматическая терапия включает обеспечение пациенту покоя и использование препаратов, относящихся к группе *вестибулярных супрессантов*: дименгидринат (Драмина) в дозе 50–100 мг каждые 6 ч, также метоклопрамид (Церукал), бензодиазепиновые транквилизаторы (диазепам) и фенотиазины (тиэтилперазин). При рвоте используют парентеральный путь введения (диазепам внутримышечно, метоклопрамид внутримышечно, тиэтилперазин внутримышечно или ректально в свечах). Длительность применения вестибулярных супрессантов определяется длительностью и тяжестью головокружения. Как правило, их не используют более 3 дней, поскольку эти препараты замедляют вестибулярную компенсацию [39].

В первые 3 сут заболевания показано также применение *глюкокортикостероидов* (метилпреднизолона в начальной дозе 100 мг с последующим снижением дозы на 20 мг каждые 3 сут). Это приводит к более высокой частоте восстановления вестибулярной функции через год с момента заболевания. Несмотря на предположительно вирусную природу заболевания, применение у больных противогерпетических препаратов (отдельно или в комбинации с метилпреднизолоном) не улучшает процесс восстановления [40].

Сразу после некоторого уменьшения системного головокружения, прекращения рвоты начинают *вестибулярную реабилитацию*. Вестибулярная реабилитация включает упражнения, при которых движения глаз, головы и туловища приводят к сенсорному рассогласованию. Эти упражнения стимулируют центральную вестибулярную компенсацию. Комплекс вестибулярной реабилитации и характер упражнений зависят от стадии заболевания, подбираются индивидуально для каждого пациента и постоянно усложняются по мере восстановления вестибулярной функции. Назначение бетагистина дигидрохлорида (Вестибо) в сочетании с физической реабилитацией в стандартной дозе 24 мг 2 раза в день демонстрирует ускорение процессов компенсации и улучшение качества жизни [41, 42].

Литература/References

1. Brandt T, Dieterich M, Strupp M. Vertigo and dizziness – common complaints. 2. London: Springer, 2013.
2. Bronstein A. Oxford Textbook of Vertigo and Imbalance. Barcelona: Oxford University Press, 2013.
3. Скворцова В.И., Гуакова В.В., Иванова Г.Е. и др. Принципы ранней реабилитации больных с инсультом. Журн. неврологии и психиатрии им. С.С.Корсакова. 2002; 7: 28–32. / Skvortsova V.I., Guakova V.V., Ivanova G.E. i dr. Printsipy rannei reabilitatsii bol'nykh s insul'tom. Zhurn. nevrologii i psikhiatrii im. C.C.Korsakova. 2002; 7: 28–32. [in Russian]
4. Barbosa F, Villa TR. Vestibular migraine: diagnosis challenges and need for targeted treatment. Arq Neuropsiquiatr 2016; 74 (5): 416–22. Doi: 10.1590/0004-282X20160037.
5. Von Brevern M, Radtke A, Lezius F et al. Epidemiology of benign paroxysmal positional vertigo: a population based study. J Neurol Neurosurg Psychiatry 2007; 78: 710–5.
6. Furman J, Cass S. Benign paroxysmal positional vertigo. N Engl J Med 1999; 341:1590–6.
7. Nuti D, Zee D. Positional vertigo and benign paroxysmal positional vertigo. In: Bronstein A, ed. Oxford textbook of vertigo and imbalance. Oxford, England: Oxford University Press, 2013; s. 217–30.
8. Dix M, Hallpike C. The pathology symptomatology and diagnosis of certain common disorders of the vestibular system. Proc R Soc Med 1952; 45: 341–54.
9. Кунельская Н.Л., Гусева А.Л., Байбакова Е.В. и др. Эффективный алгоритм диагностики и лечения доброкачественного пароксизмального позиционного головокружения. Вестн. оториноларингологии. 2015; 5: 19–22. / Kunel'skaia N.L., Guseva A.L., Baibakova E.V. i dr. Effektivnyi algoritm diagnostiki i lecheniia dobrokachestvennogo paroksizmal'nogo pozitsionnogo golovokruzheniia. Vestn. otorinolaringologii. 2015; 5: 19–22. [in Russian]
10. Guneri EA, Kustutan O.The effects of betahistine in addition to epley maneuver in posterior canal benign paroxysmal positional vertigo.Otolaryngol Head Neck Surg. 2012 Jan;146(1):104-8. doi: 10.1177/0194599811419093
11. Stambolieva K, Angov G.Effect of treatment with betahistinedihydrochloride on the postural stability in patients with different duration of benign paroxysmal positional vertigo.Int Tinnitus J. 2010;16(1):32-6.
12. Minor LB, Schessel DA, Carey JP. MOniПre's disease. Curr Opin Neurol 2004; 17 (1): 9–16.
13. Alexander TH, Harris JP. Current epidemiology of Meniere's syndrome. Otolaryngol Clin North Am 2010; 43 (5): 965–70. Doi: 10.1016/j.otc.2010.05.001.
14. Tyrrell JS, Whinney DJ, Ukoumunne OC et al. Prevalence, associated factors, and comorbid conditions for MOniПre's disease. Ear Hear 2014; 35 (4): e162–9. Doi: 10.1097/AUD.0000000000000041.
15. Tsuji K, Vel3zquez-VillaseЦor L, Rauch SD et al. Temporal bone studies of the human peripheral vestibular system. Meniere's disease. Ann Otol Rhinol Laryngol Suppl 2000; 181: 26–31.
16. Сагалович Б.М., Пальчун В.Т. Болезнь Меньера. М.: Московское информационное агентство, 1999. / Sagalovich B.M., Pal'chun V.T. Bolezn' Men'era. M.: Moskovskoe informatsionnoe agentstvo, 1999. [in Russian]
17. Левина Ю.В. Особенности аудиологической диагностики кохлеовестибулярных нарушений, обусловленных гидропсом внутреннего уха. Вестн. оториноларингологии. 2005; 6: 25–7. / Levina Iu.V. Osobennosti audiologicheskoi diagno-

stiki kokhleovestibuliarnykh narushenii, obuslovlennykh gidropsom vnutrennego ukha. Vestn. otorinolaringologii. 2005; 6: 25–7. [in Russian]
18. Ohashi T, Nishino H, Arai Y, Koizuka I. Electrocochleography in Meniere's disease: recovery from adaptation of the auditory action potential. Acta Otolaryngol 2013; 133 (6): 564–8. Doi: 10.3109/00016489.2012.761351.
19. Lopez-Escamez JA, Carey J, Chung WH et al. Diagnostic criteria for MeniПre's disease. Consensus document of the B3r3ny Society, the Japan Society for Equilibrium Research, the European Academy of Otology and Neurotology (EAONO), the American Academy of Otolaryngology-Head and Neck Surgery (AAO-HNS) and the Korean Balance Society. Acta Otorrinolaringol Esp 2016; 67 (1): 1–7. Doi: 10.1016/j.otorri.2015.05.005.
20. Крюков А.И., Федорова О.К., Антонян Р.Г. и др. Клинические аспекты болезни Меньера. М.: Медицина, 2006. / Kriukov A.I., Fedorova O.K., Antonian R.G. i dr. Klinicheskie aspekty bolezni Men'era. M.: Meditsina, 2006. [in Russian]
21. Пальчун В.Т., Гусева А.Л., Левина Ю.В. Болезнь Меньера: эпидемиология, патогенез, диагностика, лечение. Consilium Medicum. 2016; 18 (3): 107–16. / Palchun V.T., Guseva A.L., Levina Y.V. Me'nie`re's disease: epidemiology, etiology, diagnostics, management. Consilium Medicum. 2016; 18 (3): 107–16. [in Russian]
22. Pyykko I, Magnusson M, Schalen L, Enbom H. Pharmacological treatment of vertigo. Acta Otolaryngol Suppl 1988; 455: 77–81.
23. Ramos Alcocer R, Ledezma RodrTguez JG, Navas Romero A et al. Use of betahistine in the treatment of peripheral vertigo. Acta Otolaryngol 2015; 135 (12): 1205–11. Doi: 10.3109/00016489.2015.1072873.
24. Thirlwall AS, Kundu S. Diuretics for MOniПre's disease or syndrome. Cochrane Database Syst Rev 2006; 3: CD003599.
25. Пальчун В.Т., Левина Ю.В. Рассечение эндолимфатического протока при болезни Меньера. Вестн. оториноларингологии. 2003; 3: 4–6. / Pal'chun V.T., Levina Iu.V. Rassechenie endolimfaticheskogo protoka pri bolezni Men'era. Vestn. otorinolaringologii. 2003; 3: 4–6. [in Russian]
26. Ren H, Yin T, Lu Y, Kong W, Ren J. Intratympanic dexamethasone injections for refractory Meniere' s disease. Int J Clin Exp Med 2015; 8 (4): 6016–23.
27. Li CS, Lai JT. Evaluation of retrosigmoid vestibular neurectomy for intractable vertigo in Meniere's disease: an interdisciplinary review. Acta Neurochir (Wien) 2008; 150 (7): 655–61; discussion 661. Doi: 10.1007/s00701-007-1462-0.
28. Postema RJ, Kingma CM, Wit HP, Albers FW, Van Der Laan BF. Intratympanic gentamicin therapy for control of vertigo in unilateral Menire's disease: a prospective, double-blind, randomized, placebo-controlled trial. Acta Otolaryngol 2008; 128: 876–80.
29. Крюков А.И., Антонян Р.Г., Гаров Е.В., Шеремет А.С. Лазерная хирургия внутреннего уха. М.: Мир Урании, 2009. / Kriukov A.I., Antonian R.G., Garov E.V., Sheremet A.S. Lazernaia khirurgiia vnutrennego ukha. M.: Mir Uranii, 2009. [in Russian]
30. Strupp M, Magnusson M. Acute Unilateral Vestibulopathy. Neurol Clin 2015; 33 (3): 669–85, x. Doi: 10.1016/j.ncl.2015.04.012.
31. Jeong SH, Kim HJ, Kim JS. Vestibular neuritis. Semin Neurol 2013; 33 (3): 185–94. Doi: 10.1055/s-0033-1354598.
32. Brodsky JR, Cusick BA, Zhou G. Vestibular neuritis in children and adolescents: Clinical features and recovery. Int J Pediatr Otorhinolaryngol 2016; 83: 104–8.
33. Edlow JA, Newman-Toker D. Using the Physical Examination to Diagnose Patients with Acute Dizziness and Vertigo. J Emerg Med 2016; 50 (4): 617–28. Doi: 10.1016/j.jemermed.2015.
34. Lorin P, Donnard M, Foubert F. Vestibular neuritis: Evaluation and effect of vestibular rehabilitation. Rev Laryngol Otol Rhinol (Bord) 2015; 136 (1): 21–7.
35. Pavlin-Premrl D, Waterston J, McGuigan S et al. Importance of spontaneous nystagmus detection in the differential diagnosis of acute vertigo. J Clin Neurosci 2015; 22 (3): 504–7. Doi: 10.1016/j.jocn.2014.09.011.
36. Кунельская Н.Л., Лучихин Л.А., Гусева А.Л. и др. Чувствительность, специфичность и прогностическая значимость статокоординаторных и статокинетических тестов в обследовании пациента с головокружением. Омский науч. вестн. 2014; 2 (134): 84–7. / Kunel'skaia N.L., Luchikhin L.A., Guseva A.L. i dr. Chuvstvitel'nost', spetsifichnost' i prognosticheskaia znachimost' statokoordinatornykh i statokineticheskikh testov v obsledovanii patsienta s golovokruzheniem. Omskii nauch. vestn. 2014; 2 (134): 84–7. [in Russian]
37. Ahmed MF, Goebel JA, Sinks BC. Caloric test versus rotational sinusoidal harmonic acceleration and step-velocity tests in patients with and without suspected peripheral vestibulopathy. Otol Neurotol 2009; 30 (6): 800–5. Doi: 10.1097/MAO.0b013e3181b0d02d.
38. Govender S, Dennis DL, Colebatch JG. Vestibular evoked myogenic potentials (VEMPs) evoked by air- and bone-conducted stimuli in vestibular neuritis. Clin Neurophysiol 2015; 126 (10): 2004–13. Doi: 10.1016/j.clinph.2014.12.029.
39. Замерград М.В. Фармакотерапия вестибулярного головокружения. 2014; 7 (280): 31–4. / Zamergrad M.V. Farmakoterapiia vestibuliarnogo golovokruzheniia. 2014; 7 (280): 31–4. [in Russian]
40. Strupp M, Zingler VC, Arbusow V et al. Methylprednisolone, valacyclovir, or the combination for vestibular neuritis. N Engl J Med 2004; 351 (4): 354–61.
41. McDonnell MN, Hillier SL. Vestibular rehabilitation for unilateral peripheral vestibular dysfunction. Cochrane Database Syst Rev 2015; 1: CD005397. Doi: 10.1002/14651858.CD005397.pub4.
42. Naguib MB, Madian YT. Betahistine dihydrochloride with and without early vestibular rehabilitation for the management of patients with balance disorders following head trauma: a preliminary randomized clinical trial. J Chiropr Med 2014; 13 (1): 14–20. Doi: 10.1016/j.jcm.2014.01.011/

СВЕДЕНИЯ ОБ АВТОРАХ

Гусева Александра Леонидовна – канд. мед. наук, доц. каф. оториноларингологии лечебного фак-та ГБОУ ВПО РНИМУ им. Н.И.Пирогова. E-mail: alexandra.guseva@gmail.com

Левина Юлия Викторовна – канд. мед. наук, доц. каф. оториноларингологии лечебного фак-та ГБОУ ВПО РНИМУ им. Н.И.Пирогова. E-mail: jlevina@mail.ru`