Вестибулярный нейронит

В.Т.Пальчун✉[1], А.Л.Гусева[1], Е.В. Байбакова[2], А.А.Макоева[1]

[1]ФГБОУ ВО «Российский национальный исследовательский медицинский университет им. Н.И.Пирогова» Минздрава России. 117997, Россия, Москва, ул. Островитянова, д. 1;
[2]ГБУЗ «Научно-исследовательский клинический институт оториноларингологии им. Л.И.Свержевского» Департамента здравоохранения Москвы. 117152, Россия, Москва, Загородное ш., д. 18А, стр. 2
✉lorrsmu@mail.ru

Вестибулярный нейронит – острое заболевание периферической вестибулярной системы, проявляющееся вращательным головокружением, тошнотой, рвотой, нарушением координации. В статье представлен обзор по эпидемиологии, диагностике, дифференциальной диагностике и лечению этого заболевания. Основными диагностическими критериями являются отсутствие снижения слуха и неврологической симптоматики, наличие периферического нистагма, положительного теста поворота головы. Лечение заключается в назначении вестибулярных супрессантов и кортикостероидов в острый период и проведении индивидуального курса вестибулярной реабилитации.

Ключевые слова: вестибулярный нейронит, периферическая вестибулопатия, тест поворота головы, нистагм.
Для цитирования: Пальчун В.Т., Гусева А.Л., Байбакова Е.В., Макоева А.А. Вестибулярный нейронит. Consilium Medicum. 2017; 19 (2): 64–70.

Review

Vestibular neuritis

V.T.Palchun✉[1], A.L.Guseva[1], E.V.Baybakova[2], A.A.Makoyeva[1]

[1]N.I.Pirogov Russian National Research Medical University of the Ministry of Health of the Russian Federation. 117997, Russian Federation, Moscow, ul. Ostrovitianova, d. 1;
[2]117152, Russian Federation, Moscow, Zagorodnoe sh., d. 18A, str. 2
✉lorrsmu@mail.ru

Abstract
Vestibular neuritis is an acute unilateral peripheral vestibular disorder, manifestating with vertigo, nausea, vomiting and balance disorders. The epidemiology, diagnostic features, differential diagnosis, and treatment of vestibular neuritis are reviewed. The main clinical criteria are peripheral nystagmus and positive head thrust test, absence of neurological signs and hearing disorders.The treatment includes vestibular suppressants, corticosteroids and individual physical vestibular rehabilitation.

Key words: vestibular neuritis, peripheral vestibular disorder, head thrust test, nystagmus.
For citation: Palchun V.T., Guseva A.L., Baybakova E.V., Makoyeva A.A. Vestibular neuritis. Consilium Medicum. 2017; 19 (2): 64–70.

Вестибулярный нейронит (ВН) характеризуется острым возникновением сильного вращательного (системного) головокружения и выраженным нарушением равновесия, обусловленными патологией периферического отдела вестибулярной системы, предположительно, вестибулярного нерва.

Впервые в литературе клиническая картина ВН была описана B.Ruttin в 1909 г., однако сам термин и отличия ВН от болезни Меньера были сформулированы M.Dix и C.Hallpike в 1952 г. [1, 2].

Эпидемиология

По данным разных авторов ежегодная частота встречаемости ВН составляет от 3,5 до 15,5 человек на 100 тыс. населения [3, 4]. Статистические данные Мюнхенского центра головокружения свидетельствуют о том, что ВН занимает 6-е место по частоте встречаемости среди всех причин головокружения, в сумме составляя около 8% от всех пациентов с головокружением, и 3-е место среди периферических вестибулопатий, уступая только доброкачественному пароксизмальному позиционному головокружению (ДППГ) и болезни Меньера [5]. Заболевание обычно дебютирует в возрасте от 30 до 60 лет, а максимальное число случаев приходится на 40–50 лет [4]. В педиатрической практике ВН также занимает 3-е место среди причин головокружения [6]. Не выявлено никаких гендерных различий.

Этиология

Наиболее распространенной гипотезой развития ВН является вирусная теория, тем не менее и она базируется на косвенных подтверждениях. Увеличение числа регистрируемых случаев ВН приходится на периоды эпидемических вспышек острых респираторных вирусных заболеваний, а примерно в 40% случаев наблюдается сочетанное протекание обоих заболеваний [7]. В некоторых исследованиях при использовании серологических методов диагностики у пациентов с ВН был подтвержден факт перенесенной ими накануне вирусной инфекции, однако, несмотря на повторные попытки, не удалось выделить вирус из крови, респираторного тракта или спинномозговой жидкости этих пациентов [8]. Ограниченность поражения только вестибулярной порцией VIII пары черепного нерва при ВН ставит под сомнение системный характер вирусного воздействия. Напротив, накопленные данные позволяют предположить возможную реактивацию из латентного состояния вируса простого герпеса 1-го типа (ВПГ-1) непосредственно в вестибулярном ганглии. Подобная реактивация описана при идиопатическом парезе лицевого нерва [9]. Подтверждением этого предположения явилось исследование вестибулярных ганглиев, полученных от случайно выбранных людей, при жизни не страдавших ВН. В 2/3 случаев методом полимеразной цепной реакции в ганглии определилось наличие ДНК ВПГ-1, а в 70% случаев – транскриптов, связанных с латентностью ВПГ-1 [10, 11]. Кроме того, выявляемые при гистологическом исследовании повреждения вестибулярного нерва при ВН очень схожи с теми, что наблюдаются при синдроме Ханта. Экспериментальным подтверждением вирусной теории является исследование, в котором внедрение мышам ВПГ вызывало вестибулярную дисфункцию и поражение нейронов вестибулярного ганглия [12].

Другие, менее популярные теории, объясняющие развитие ВН, связывают его возникновение с аутоиммунными

Схематическое изображение вестибулярного нерва (адапт. из [10]).

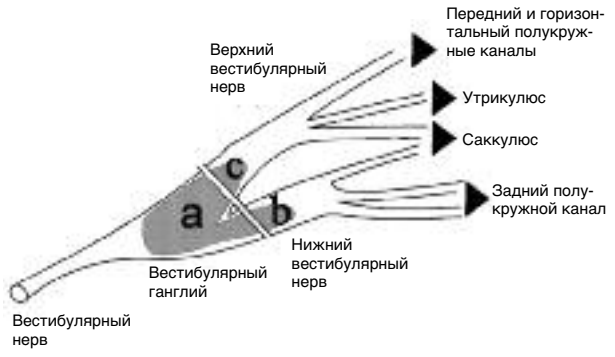

Примечание. Стрелками указаны рецепторы лабиринта, иннервируемые верхним и нижним вестибулярными нервами.

процессами или ишемическими явлениями в сосудах лабиринта [13].

Патогенез

Вестибулярный нерв в вестибулярном ганглии делится на две порции: верхнюю и нижнюю. Верхний вестибулярный нерв иннервирует ампулярные рецепторы горизонтального, переднего полукружных каналов, макулу утрикулюса и передневерхнюю часть макулы саккулюса, а нижний вестибулярный нерв иннервирует ампулярный рецептор заднего полукружного канала и макулу задненижней части саккулюса (см. рисунок). Такое деление вестибулярного нерва отчасти объясняет разную интенсивность его поражения при ВН.

Предполагается, что при определенных условиях в нейронах вестибулярного ганглия внезапно начинается репликация ВПГ-1, находящегося до этого в латентном состоянии, что приводит к воспалению и отеку, а также вторичному повреждению самих клеток и их аксонов, проходящих в костных каналах височной кости. Костный канал, в котором проходит верхний вестибулярный нерв, в 7 раз длиннее, содержит больше костных перемычек и выраженных анатомических сужений по сравнению с костным каналом нижнего вестибулярного нерва, у которого, кроме того, еще имеется дополнительный анастомоз [14]. Эти анатомические особенности объясняют нередкое отсутствие поражения нижней части вестибулярного нерва при полном вовлечении в патологический процесс верхней его части. Описанный феномен подтверждается как в видеоимпульсном тесте (vHIT) и при экспериментальном наложении склеральных электродов, так и наблюдаемыми в клинической практике случаями возникновения ДППГ заднего полукружного канала на стороне поражения у пациентов с ВН, свидетельствующими об отсутствии поражения ампулярного рецептора этого канала [15].Такое распределение поражения среди вестибулярных рецепторов также опосредованно свидетельствует о том, что повреждение локализуется именно в вестибулярном нерве, а не в рецепторах лабиринта.

Патофизиология

В норме от вестибулярных рецепторов в покое, т.е. при отсутствии движений головой, по аксонам вестибулярных нервов идет одинаковая с обеих сторон нервная импульсация (активность покоя). Это непрерывная импульсация (частота нервных импульсов примерно 100 Гц, 1800 афферентных волокон с каждого лабиринта, т.е. 1,8 млн потенциалов действия в секунду) передается на вестибулярные ядра ствола мозга через вестибулярные нервы. При ВН патологический процесс, поражающий дистальные отделы вестибулярного нерва, снижает активность покоя нерва с пораженной стороны, вызывая асимметрию в тонусе вестибулярных ядер ствола мозга. Эта вестибулярная асимметрия ведет к возникновению спонтанного нистагма (SpN) с медленной фазой, направленной в пораженную сторону (глазодвигательные нарушения), а также к клиническим проявлениям в соответствии с имеющимися связями вестибулярного анализатора: нарушения восприятия (вращательное головокружение, смещение субъективной зрительной вертикали), постуральные (нарушение равновесия в покое и при движении) и вегетативные (тошнота, рвота) нарушения.

Диагностика

Жалобы и анамнез

Основными жалобами пациента с ВН являются:

1. Непрекращающееся вращательное головокружение.
2. Нарушение равновесия в покое и при ходьбе с тенденцией к падению в сторону поражения.
3. Тошнота и рвота.

Для ВН характерно монофазное течение, когда клинические симптомы развиваются остро или подостро и максимально выражены в среднем от нескольких дней до нескольких недель. Не выявлено каких-либо характерных предшествующих возникновению заболевания триггеров или продромальных симптомов, за исключением эпизодических кратких приступов головокружения в течение нескольких дней до манифестации основных симптомов у некоторых пациентов. При сборе анамнеза значимость сведений о перенесенной вирусной инфекции накануне дебюта ВН является спорной, так как достоверные исследования этого обстоятельства еще не описаны в литературе.

Пациент должен быть прицельно опрошен о наличии таких неврологических симптомов, как нарушение речи, зрения, сильная головная боль, наличие онемения или резкой слабости в конечностях. Эти симптомы характерны для поражения ствола мозга и мозжечка и указывают на центральную вестибулярную патологию, в первую очередь на инсульт.

Клиническое обследование

При клиническом обследовании пациента с ВН патогномоничными для данного заболевания являются следующие симптомы:

1. *SpN*. Чаще всего наблюдается горизонтальный нистагм в сторону здорового уха с ротаторным компонентом, при котором верхний полюс зрачка закручивается также в сторону здорового уха. Этот тип SpN наблюдается при сочетанном поражении верхнего и нижнего вестибуляр-

Таблица 1. Дифференциальная диагностика ВН

Центральные вестибулопатии	Периферические вестибулопатии
• Инсульт мозжечка • Инсульт в области нижних отделов ствола мозга • Рассеянный склероз • Вестибулярная мигрень	• Болезнь Меньера • ДППГ • Лабиринтит • Травматическое повреждение костной капсулы лабиринта • Вестибулярная пароксизмия • Синдром Рамзая Ханта • Синдром Когана • Невринома VIII пары черепных нервов

ных нервов, что и объясняет отсутствие вертикального компонента у SpN поражением рецепторов обоих вертикальных каналов. При вовлечении в патологический процесс при ВН только верхней порции вестибулярного нерва наряду с горизонтальным и ротаторным может наблюдаться вертикальный компонент. SpN при ВН является периферическим, и, следовательно, подчиняется закону Александера, а именно: его амплитуда уменьшается при фиксации взора и увеличивается при отсутствии фиксации взора (в очках Френзеля или при видеонистагмоскопии); интенсивность нистагма усиливается при взгляде в сторону быстрого компонента нистагма, и нистагм не меняет направления при изменении направления взора [16].

2. *Наклон субъективной зрительной вертикали* в сторону больного уха. Это происходит в результате асимметрии тонуса вестибулярных ядер при одностороннем нарушении афферентной импульсации от вертикальных каналов, или от отолитового рецептора, или от них обоих при совместном поражении. Помимо инструментального измерения субъективной зрительной вертикали, высокую диагностическую значимость в клинической практике показал довольно простой в проведении тест с ведром (bucket test) [17].
3. *Положительный тест поворота головы (тест Хальмаги).* Во время фиксации взора пациента на мишени при резком низкоамплитудном повороте головы пациента в горизонтальной плоскости в пораженную сторону фиксируется корректирующая саккада, возвращающая глаза пациента на мишень после поворота. Этот тест наиболее чувствителен в острую стадию заболевания при выраженном проявлении клинической симптоматики и, по данным M.Mandalà, наблюдается у 82% пациентов с ВН [18].
4. Отклонение в *стато-координаторных* и *стато-кинетических тестах.* В простой позе Ромберга, сенсибилизированной позе Ромберга, ходьбе по прямой наблюдается отклонение в сторону пораженного лабиринта. В пальце-носовой, пальце-указательной и пробе Барре–Фишера может выявляться гармоничное отклонение рук в сторону пораженного лабиринта. Перечисленные пробы базируются на вестибуло-спинальном рефлексе и асимметрии в тонусе скелетных мышц с двух сторон, реализующимся вследствие асимметрии вестибулярных ядер ствола мозга. Их недостатком является достаточно низкая диагностическая значимость из-за быстроты центральной компенсации поражения этого рефлекса [19].
5. В *глазодвигательных тестах*, таких как тест саккад и плавное слежение, могут выявляться нарушения, особенно при движении мишени в горизонтальной плоскости в сторону, противоположную пораженному уху. Эти отклонения не являются признаком вестибулопатии центрального генеза при наличии явного SpN, имеющего характеристики, описанные в п. 1.
6. *Отсутствие изменения со стороны слуха.* В случае сочетания описанных симптомов и односторонней острой тугоухости выявляемая патология называется лабиринтитом.

Инструментальное обследование

1. *Калорическая проба.* Этот тест является «золотым стандартом» подтверждения лабиринтной дисфункции при наличии асимметрии протекания, вызванных вестибулярных реакций более 25%, что является клинически значимым при оценке по формуле L.Jongkees [20]. При ВН наблюдается гипо- или арефлексия со стороны пораженного лабиринта. Однако следует учитывать, что калорическая проба оценивает функциональное состояние только вестибуло-окулярного рефлекса с ампулярного рецептора горизонтального полукружного канала на низких частотах (0,003 Гц) и не выявит патологии при изолированном поражении нижнего вестибулярного нерва (при нижнем ВН).
2. *vHIT.* Этот инструментальный тест по существу дублирует клинический тест поворота головы, в котором наличие корректирующей саккады после поворота головы оценивается визуально врачом. Его отличием является оценка скорости поворота головы с помощью гироскопа, встроенного в очки, а скорости противовращения глаз – с помощью высокочастотной камеры. Это позволяет автоматически подсчитать коэффициент соответствия (gain), представляющий отношение скорости поворота глаз к скорости поворота головы, а также оценить наличие не только явных корректирующих саккад, возникающих после окончания поворота головы, но и выявить скрытые саккады, происходящие во время поворота и не очевидные при визуальном наблюдении. Характерным признаком ВН является асимметрия gain более 8% за счет его снижения с пораженной стороны и наличие явных и скрытых корректирующих саккад [21, 22]. При помощи vHIT исследуется функциональное состояние не только горизонтальных полукружных каналов, но и вертикальных, что позволяет оценить, поражены ли обе ветви вестибулярного нерва или изолированно верхняя (верхний ВН) или нижняя (нижний ВН).
3. *Вестибулярные миогенные вызванные потенциалы* (ВМВП). ВМВП оценивают функцию отолитовых рецепторов саккулюса и утрикулюса. Цервикальные ВМВП регистрируются с ипсилатеральной грудино-ключично-сосцевидной мышцы в ответ на стимуляцию макулы саккулюса, поэтому позволяют судить о состоянии нижнего вестибулярного нерва. Отсутствие или снижение цервикальных ВМВП на стороне поражения характерно для нижнего ВН, а также для поражения всех ветвей вестибулярного нерва. Окулярные ВМВП регистрируются с контралатеральной нижней косой мышцы глаза в ответ на звуковую или вибрационную стимуляцию отолитового рецептора утрикулюса, и потому их отсутствие или снижение амплитуды с пораженной стороны свидетельствует о наличии верхнего ВН [23].

Таблица 2. Лечебная тактика при ВН

Симптоматическая терапия в острой стадии (1–3 дня) • Дименгидринат 50 мг каждые 6 ч • Меклозин 50 мг каждые 6 ч • Дифенгидрамин 50 мг каждые 6 ч • Метоклопрапид 5–10 мг каждые 6 ч • Домперидон 10–20 мг каждые 6 ч • Дифенгидрамин 10–50 мг внутримышечно или внутривенно • Метоклопрамид 10–20 мг внутримышечно • Прометазин 10–50 мг внутримышечно или внутривенно • Диазепам 5–10 мг каждые 12 ч внутримышечно
Патогенетическая терапия • Метилпреднизолон 100 мг с последующим уменьшением дозы на 20 мг каждый 4-й день и сохранением дозы в 10 мг с 16 по 22-й день приема • Преднизолон 60 мг в течение 5 дней, 40 мг – в 6-й день, 30 мг – 7-й день, 20 мг – 8-й день, 10 мг – 9-й день, 5 мг – 10-й день
Вестибулярная реабилитация • Упражнения на адаптацию, замещение, габитуацию • Бетагистина дигидрохлорид (Вестибо) 48 мг в день в течение 2–6 мес

Дифференциальная диагностика ВН проводится как с заболеваниями центральной нервной системы, так и периферической. Синдром, наблюдаемый при поражении центральной нервной системы и включающий острое вращательное головокружение, нистагм и нарушение координации, получил название вестибулярного псевдонейронита. Не существует одного надежного теста или метода исследования, которые с абсолютной надежностью подтвер-

Вестибо

бетагистина дигидрохлорид

Бетагистин с отличием*1

Краткая инструкция по медицинскому применению лекарственного препарата Вестибо

Торговое название препарата: Вестибо. **Международное непатентованное название:** Бетагистин. **Форма выпуска:** Таблетки 8 мг, 16 мг, 24 мг. **Фармакотерапевтическая группа:** Гистамина препарат. **Код АТХ:** N07CA01 **Показания к применению:** *Для Вестибо 8 мг, 16 мг:* лечение и профилактика вестибулярного головокружения различного происхождения; синдромы, включающие головокружение и головную боль, шум в ушах, прогрессирующее снижение слуха, тошноту, рвоту; болезнь или синдром Меньера; в составе комплексной терапии – вертебробазилярная недостаточность, посттравматическая энцефалопатия, атеросклероз сосудов головного мозга. *Для Вестибо 24 мг:* водянка лабиринта внутреннего уха; вестибулярные и лабиринтные нарушения: головокружение, шум и боль в ушах, головная боль, тошнота, рвота, снижение слуха; вестибулярный неврит; лабиринтит; доброкачественное позиционное головокружение (в т.ч. после нейрохирургических операций); болезнь Меньера; в составе комплексной терапии – вертебробазилярная недостаточность, посттравматическая энцефалопатия, атеросклероз сосудов головного мозга. **Противопоказания**: *Для Вестибо 8 мг, 16 мг:* повышенная чувствительность к активному или какому-либо вспомогательному веществу препарата, детский и подростковый возраст до 18 лет (недостаточно данных об эффективности и безопасности). *Для Вестибо 24 мг:* гиперчувствительность, феохромоцитома, бронхиальная астма, язвенная болезнь желудка и двенадцатиперстной кишки в фазе обострения, беременность (I триместр). **Способ применения и дозы:** *Для Вестибо 8 мг, 16мг:* внутрь во время еды, не разжевывая, запивая небольшим количеством жидкости, по 8-16 мг три раза в день. Поддерживающая доза 24-48 мг в сутки. *Для Вестибо 24 мг:* внутрь во время еды, не разжевывая, запивая небольшим количеством жидкости, по 1/2 – 1 таблетке 2 раза в день. Максимальная суточная доза – 48 мг. **Побочное действие** (полную информацию о побочных эффектах см. в инструкции по применению): *Для Вестибо 8 мг, 16 мг:* редко: тошнота, диспепсия; повышенная чувствительность со стороны кожных покровов (сыпь, зуд, крапивница); отек Квинке. *Для Вестибо 24 мг:* диспепсия (тошнота, рвота), кожная сыпь, отек Квинке. **Срок годности:** 3 года. **Условия отпуска:** по рецепту. **Рег. номер:** ЛС-001807, ЛСР-004481/07.

** Данное утверждение информирует о производстве препаратов Вестибо 8 мг, 16 мг и Вестибо 24 мг в Германии, в отличие от других бетагистинов, зарегистрированных в России.*

***1.** Инструкции по медицинскому применению препарата Вестибо 8 мг, 16 мг и Вестибо 24 мг (www.grls.rosminzdrav.ru 31.10.16)*

***Препарат отпускается по рецепту.** Для информирования медицинских специалистов, не для демонстрации пациентам. Реклама. С подробной информацией о препарате можно ознакомиться в инструкции по медицинскому применению препарата Вестибо 8 мг, 16 мг и Вестибо 24 мг.*

VEST-RU-00009-HCP-01092018

ООО ТЕВА
Россия, 115064, Москва
улица Валовая, дом 35
Тел.: +7 495 644-22-34
Факс: +7 495 644-22-35

дили бы наличие ВН, а потому дифференциальная диагностика базируется на тщательной оценке клинических и инструментальных тестов и подкрепляется при необходимости методами нейровизуализации (табл. 1).

Дифференциальная диагностика ВН с центральными вестибулопатиями

Характерный для ВН острый вестибулярный синдром может наблюдаться при поражении нижних отделов ствола мозга и мозжечка, а именно – латеральных отделов продолговатого мозга и моста и нижних отделов мозжечка. Наиболее часто это инсульты в бассейне задней нижней мозжечковой артерии, реже – в бассейне передней нижней мозжечковой артерии, затрагивающие медиальное вестибулярное ядро, нижнюю ножку или узелок мозжечка. Особенностью поражения латеральных отделов продолговатого мозга и мозжечка является то, что в патологический процесс нередко вовлекается область входа в ствол VIII пары черепных нервов, а также медиальное и верхнее вестибулярные ядра, что имитирует чисто периферический вестибулярный синдром. В таких случаях причиной поражения может быть не только лакунарный инсульт этих областей, но и формирование в них бляшек при рассеянном склерозе [24–26].

Трудности в диагностике центральных вестибулопатий возникают, только если в дебюте острого вестибулярного синдрома отсутствует другая неврологическая симптоматика, такая как нарушение чувствительности, асимметрия лица, нарушение речи, слабость в конечностях и др. В литературе встречается ряд исследований, которые показывают, что комплексная оценка результатов клинических тестов гораздо надежнее методов нейровизуализации в ранний острый период заболевания. Так, наиболее характерным для острой вестибулопатии центрального генеза, т.е. идентификации псевдонейронита, являются сочетание сохранного теста поворота головы, наличия косой девиации и разнонаправленного нистагма при изменении положения взора, что обеспечивает чувствительность и специфичность этого комплекса тестов более 90%, что даже выше, чем у магнитно-резонансной томографии [27].

К центральным вестибулопатиям, от которых также следует дифференцировать ВН, относится *вестибулярная мигрень*. Несмотря на то, что это доброкачественная патология, не приводящая к структурным нарушениям в веществе мозга, на высоте приступа у таких пациентов может наблюдаться выраженное вращательное головокружение и горизонтальный нистагм. Поставить правильный диагноз в этих случаях помогает сопутствующая головная боль или наличие у пациента мигрени в анамнезе, а также полное разрешение симптоматики в течение 24–72 ч.

Дифференциальная диагностика ВН с периферическими вестибулопатиями.

Из наиболее распространенных патологий внутреннего уха ВН прежде всего следует дифференцировать с приступом *болезни Меньера*, особенно при дебюте этого заболевания, когда приступы случаются довольно редко. Небольшая продолжительность приступа, как правило, несколько часов (не больше 12 ч) с полным разрешением вестибулярной симптоматики, наличие подобных приступов в анамнезе, а также наличие нарушений слуха во время приступа в виде заложенности, снижения слуха или шума в ухе позволяет заподозрить именно болезнь Меньера.

В литературе описаны случаи, когда возникали сложности при дифференциальной диагностике ВН и ДППГ. В некоторых случаях ДППГ горизонтального полукружного канала может проявляться не только постоянным головокружением с вегетативной симптоматикой в виде тошноты и рвоты, но и сохраняющимся в положении сидя в покое горизонтальным нистагмом. В таких случаях особую ценность в дифференциальной диагностике представляет отрицательный тест поворота головы у пациентов с ДППГ [28].

Более редкими заболеваниями, с которыми следует дифференцировать ВН, являются вестибулярная пароксизмия, синдром Рамзая Ханта, синдром Когана. При *вестибулярной пароксизмии* приступы головокружения могут быть довольно частыми, но всегда очень короткими, явный и скрытый нистагм, как правило, при обследовании не выявляется. Для *синдрома Рамзая Ханта* характерны герпетические высыпания в области наружного слухового прохода, жгучие боли в ухе, парезы лицевого нерва, а в ряде случаев и поражение преддверно-улиткового нерва, которое наряду со снижением слуха может манифестировать острым вестибулярным синдромом. При редко встречающемся тяжелом аутоиммунном заболевании – *синдроме Когана* – наблюдается поражение глаз в виде интерстициального кератита, а также поражение внутреннего уха, проявляющееся стойкой тугоухостью и в ряде случаев односторонней вестибулопатией.

ВН также следует дифференцировать с *лабиринтитом*, основным отличием от которого будет отсутствие при ВН нарушений слуха. При лабиринтите инфекция или токсины попадают непосредственно в лабиринт, а потому происходит сочетанное поражение как вестибулярных рецепторов, так и органа Корти, проявляющееся не только вестибулярной симптоматикой, но и обязательным снижением слуха. Этиологическим фактором могут быть как вирусы, так и бактерии. Последние чаще всего попадают во внутреннее ухо при патологии среднего уха (тимпаногенным путем), вызывая гнойный лабиринтит. При первых признаках осложнения острого среднего отита лабиринтитом показана обязательная госпитализация пациента в ЛОР-стационар для проведения активной консервативной терапии, а в случае ее неэффективности в течение суток проводится санирующая операция на ухе. В случае осложнения хронического среднего отита лабиринтитом пациенту показана срочная хирургическая санация очага инфекции для профилактики возможных внутричерепных осложнений.

При *переломах костей черепа*, затрагивающих костную капсулу лабиринта, также будет наблюдаться острое выпадение как вестибулярной, так и слуховой функции. Для таких случаев характерно наличие травмы головы в анамнезе, а также выявление линий перелома, затрагивающих лабиринт, при компьютерной томографии.

Невринома VIII пары черепных нервов несравненно чаще проявляется нарушениями слуха, такими как односторонний шум в ухе и тугоухость, чем головокружением. Как правило, головокружение и нарушение равновесия возникают в клинике этого заболевания только при компрессии увеличенной опухолью ствола мозга и клочка мозжечка. «Золотым стандартом» в диагностике невриномы VIII пары является магнитно-резонансная томография с контрастированием, позволяющая выявить ее на ранних стадиях и провести микрохирургическое вмешательство или радиотерапию гамма-ножом [29].

Лечение ВН делится на 3 этапа: симптоматическая, патогенетическая терапия и вестибулярная реабилитация (табл. 2).

Симптоматическая терапия, в первую очередь, заключается в использовании вестибулярных супрессантов для уменьшения вегетативной симптоматики, к которым относятся антигистаминные, противорвотные средства и бензодиазепины. Из антигистаминных средств назначают дименгидринат в дозировке 50 мг каждые 6 ч, меклозин и дифенгидрамин в аналогичной дозировке. Из противорвотных средств могут быть использованы метоклопрамид в дозировке 5–10 мг каждые 6 ч, домперидон 10–20 мг каждые 6 ч. В случаях особенно сильного головокружения

и многократной рвоты следует назначать препараты внутримышечно или внутривенно, например, дифенгидрамин 10–50 мг внутримышечно или внутривенно, метоклопрамид 10–20 мг внутримышечно, прометазин 10–50 мг внутримышечно или внутривенно. Из бензодиазепинов применяют диазепам 5–10 мг каждые 12 ч. Так как эти препараты, особенно бензодиазепины, тормозят центральную вестибулярную компенсацию, они применяются только в первые несколько дней после дебюта ВН, когда выраженность головокружения, тошноты и рвоты максимальна [30].

Патогенетическая терапия заключается в назначении высоких доз кортикостероидов с постепенным уменьшением дозы. Эффективность кортикостероидов при ВН была подтверждена в нескольких рандоминизированных конролируемых исследованиях [31, 32]. Однако Кохрановский обзор, включающий анализ всех публикаций, посвященных этой теме, не счел проведенные исследования достаточными для однозначного утверждения эффективности назначения кортикостероидов при ВН и рекомендовал проведение дополнительного изучения их влияния на качество жизни и уменьшение клинической симптоматики у пациентов с ВН [33]. Несмотря на некоторую противоречивость этих данных, подавляющее большинство врачей назначают кортикостероиды в острую стадию ВН. M.Strupp и соавт. выявили достоверное улучшение результатов калорической пробы при ВН по сравнению с плацебо при назначении метилпреднизолона в дозировке 100 мг с последующим уменьшением дозы на 20 мг каждый 4-й день и сохранением дозы в 10 мг с 16 по 22-й день приема [31]. Приводим также одну из схем 10-дневного курса преднизолона, в том числе используемую нами: 60 мг преднизолона в день в течение 5 дней, 40 мг – в 6-й день, 30 мг – 7-й, 20 мг – 8-й, 10 мг – 9-й день, 5 мг – 10-й.

Вестибулярная реабилитация представляет собой индивидуальный курс специальных физических упражнений, составленный врачом и регулярно выполняемый пациентом под его контролем. Эффективность вестибулярной реабилитации была доказана в многочисленных исследованиях и подтверждена в Кохрановском обзоре [34, 35]. В первую очередь, используются упражнения на адаптацию, основанные на стимуляции и закреплении быстроты реакции вестибулярной системы на поворот головы при поражении одного из лабиринтов и, соответственно, вестибуло-окулярного рефлекса с пораженной стороны за счет биологической обратной связи в виде соскальзывания визуального образа с сетчатки при повороте головы. В ходе этого упражнения пациент пытается зафиксировать образ мишени при быстрых низкоамплитудных поворотах головы, максимально уменьшая осциллопсию. Еще одной разновидностью вестибулярной гимнастики являются *упражнения на замещение*, при выполнении которых пациент использует дублирующие вестибуло-окулярный рефлекс глазодвигательные системы, такие как плавное слежение и саккады. Реже всего используются *упражнения на габитуацию*, разработанные для уменьшения симптоматики путем многократной провокации головокружения теми движениями, которые его вызывают [36]. В последующем комплекс расширяется за счет использования упражнений, дублирующих наиболее часто используемые движения в повседневной жизни пациента, что помогает ему максимально быстро вернуться к обычной жизни.

Положительный эффект в виде ускорения вестибулярной компенсации и улучшения качества жизни был отмечен при добавлении к упражнениям бетагистина (Вестибо) в стандартной дозировке 48 мг в день на весь период вестибулярной реабилитации, который может длиться до нескольких месяцев [37, 38]. Вероятно, этот эффект осуществляется за счет антагонистического действия бетагистина на Н3-рецепторы, что подтверждает его дозозависимый эффект по угнетению нейронов латерального и медиального вестибулярных ядер [39].

L.Günther и соавт. высказывают предположение о возможных перспективах использования N-ацетил-L-лейцина для ускорения вестибулярной компенсации при односторонней вестибулярной гипофункции за счет воздействия на мозжечок и таламус [40].

Прогноз

У пациентов с ВН выраженное головокружение с вегетативной симптоматикой продолжается, как правило, несколько дней. В последующем симптомы постепенно уменьшаются, и в среднем значительное нарушение равновесия длится от нескольких дней до нескольких недель. Однако неустойчивость может сохраняться длительное время [41].

Как правило, пациенты переносят ВН 1 раз в жизни. Возможность рецидива ВН оценивается разными авторами в 1,9–10,7% [42, 43]. У части пациентов с ВН может развиться ДППГ, а именно – каналолитиаз заднего полукружного канала с пораженной стороны. Такое наблюдается в случаях верхнего ВН, когда рецептор заднего полукружного канала остается сохранным, а патологический процесс затрагивает остальные полукружные каналы и, вероятно, утрикулюс [44]. F.Godemann и соавт. отмечают развитие панических расстройств в 10% случаев после перенесенного ВН [45].

Заключение

ВН – острое заболевание периферической вестибулярной системы, проявляющееся вращательным головокружением, тошнотой, рвотой, нарушением координации. Клиническая картина обусловлена острым односторонним поражением вестибулярного нерва и вестибулярных рецепторов. Основными диагностическими критериями являются отсутствие снижения слуха и неврологической симптоматики, наличие периферического нистагма, положительного теста поворота головы. Лечение заключается в назначении вестибулярных супрессантов и кортикостероидов в острый период и проведении индивидуального курса вестибулярной реабилитации.

Литература/References

1. Ruttin B. Zur differentialdiagnose der labyrinth. Horenrverkrankugen Z Ohrenheilk 1909; 57: 327–31.
2. Dix MR, Hallpike CS. The pathology, symptomatology and diagnosis of certain common disorders of the vestibular system. Ann Otol Rhinol Laryngol 1952; 61 (4): 987–1016.
3. Sekitani T, Imate Y, Noguchi T et al. Vestibular neuronitis: epidemiological survey by questionnaire in Japan. Acta Otolaryngol (Stockh) Suppl 1993; 503: 9–12.
4. Adamec I, Krbot SM, Handzic J et al. Incidence, seasonality and comorbidity in vestibular neuritis. Neurol Sci 2015; 36: 91–5.
5. Brandt T, Dieterich M, Strupp M. Vertigo and dizziness – common complaints. 2ndedition. London: Springer, 2013.
6. Gioacchini FM, Alicandri-Ciufelli M, Kaleci S et al. Prevalence and diagnosis of vestibular disorders in children: a review. Int J Pediatr Otorhinolaryngol 2014; 78: 718–24.
7. Walford P. Vertigo and influenza. BMJ 1949; 1: 821–2.
8. Matsuo T. Vestibular neuronitis--serum and CSF virus antibody titer. Auris Nasus Larynx 1986; 13 (1): 11–34.
9. Arbusow V, Derfuss T, Held K et al. Latency of herpes simplex virus type-1 in human geniculate and vestibular ganglia is associated with infiltration of CD8+ T cells. J Med Virol 2010; 82(n): 1917–20.
10. Arbusow V, Schulz P, Strupp M et al. Distribution of herpes simplex virus type 1 in human geniculate and vestibular ganglia: implications for vestibular neuritis. Ann Neurol 1999; 46 (3): 416–9.
11. Theil D, Derfuss T, Strupp M et al. Cranial nerve palsies: herpes simplex virus type 1 and varizella-zoster virus latency. Ann Neurol 2002; 51: 273–4.
12. Esaki S, Goshima F, Kimura H et al. Auditory and vestibular defects induced by experimental labyrinthitis following herpes simplex virus in mice. Acta Otolaryngol 2011; 131 (7): 684–91.

13. Brandt T, Dieterieh M, Strupp M. Vertigo and dizziness; common complaints. London: Springer, 2005.
14. Gianoli G, Goebel J, Mowry S et al. Anatomic differences in the lateral vestibular nerve channels and their implications in vestibular neuritis. Otol Neurotol 2005; 26: 489–94.
15. Fetter M, Dichgans J. Three-dimensional human VOR in acute vestibular lesions. Ann NY Acad Sci 1996; 781: 619–21.
16. Alexander G. Die Ohrenkrankheiten im Kindesalter. In: Schlossmann A (ed) Handbuch der Kinderheilkunde. Leipzig: Verlag von F.C.W.Vogel, 1912.
17. Zwergal A, Rettinger N, Frenzel C et al. A bucket of static vestibular function. Neurology 2009; 72 (19): 1689–92. DOI: 10.1212/WNL.0b013e3181a55ecf.
18. Mandal M, Nuti D, Broman AT, Zee DS. Effectiveness of careful bedside examination in assessment, diagnosis, and prognosis of vestibular neuritis. Arch Otolaryngol Head Neck Surg 2008; 134 (2): 164–9. DOI: 10.1001/archoto.2007.35.
19. Лучихин Л.А., Кунельская Н.Л., Гусева А.Л. и др. Диагностическая значимость клинических методов исследования глазодвигательных реакций при головокружении. Вестн. оториноларингологии. 2015; 2 (80): 8–11. / Luchikhin L.A., Kunel'skaia N.L., Guseva A.L. i dr. Diagnosticheskaia znachimost' klinicheskikh metodov issledovaniia glazodvigatel'nykh reaktsii pri golovokruzhenii. Vestn. otorinolaringologii. 2015; 2 (80): 8–11. [in Russian]
20. Jongkees LB, Maas J, Philipszoon A. Clinical electronystagmography: a detailed study of electronystagmography in 341 patients with vertigo. Pract Otorhinolaryngol (Basel) 1962; 24: 65–93.
21. Yang CJ, Lee JY, Kang BC et al. Quantitative analysis of gains and catch-up saccades of video-head impulse testing by age in normal subjects. Clin Otolaryngol 2015. DOI: 10.1111/coa.12558
22. Mossman B, Mossman S, Purdie G, Schneider E. Age dependent normal horizontal VOR gain of head impulse test as measured with video-oculography. J Otolaryngol Head Neck Surg 2015; 44: 29. DOI: 10.1186/s40463-015-0081-7
23. Adamec I, Skori MK, Hand i J et al. The role of cervical and ocular vestibular-evoked myogenic potentials in the follow-up of vestibular neuritis. Clin EEG Neurosci 2014; 45(2): 129–36. DOI: 10.1177/1550059413483452.
24. Park HK, Kim JS, Strupp M, Zee DS. Isolated floccular infarction: impaired vestibular responses to horizontal head impulse. J Neurol 2013; 260 (6): 1576–82. DOI: 10.1007/s00415-013-6837-y.
25. Th mke F, Hopf HC. Pontine lesions mimicking acute peripheral vestibulopathy. J Neurol Neurosurg Psychiatry 1999; 66 (3): 340–9.
26. Парфенов В.А., Абдулина О.В., Замерград М.В. Дифференциальный диагноз, прогноз и лечение острого вестибулярного головокружения. Неврол. журн. 2007; 12 (6): 21–5. / Parfenov V.A., Abdulina O.V., Zamergrad M.V. Differentsial'nyi diagnoz, prognoz i lechenie ostrogo vestibuliarnogo golovokruzheniia. Nevrol. zhurn. 2007; 12 (6): 21–5. [in Russian]
27. Newman-Toker DE, Curthoys IS, Halmagyi GM. Diagnosing Stroke in Acute Vertigo: The HINTS Family of Eye Movement Tests and the Future of the "Eye ECG".Semin Neurol 2015; 35 (5): 506–21. DOI: 10.1055/s-0035-1564298.
28. Asprella-Libonati G. Lateral canal BPPV with Pseudo-Spontaneous Nystagmus masquerading as vestibular neuritis in acute vertigo: a series of 273 cases. J Vestib Res 2014; 24 (5–6): 343–9. DOI: 10.3233/VES-140532.
29. Кунельская Н.Л., Байбакова Е.В., Янюшкина Е.С. и др. Ранняя диагностика акустической шванномы. Вестн. оториноларингологии. 2015; 80 (4): 85–7. / [in Russian]
30. Walker MF. Treatment of vestibular neuritis. Curr Treat Options Neurol 2009; 11 (1): 41–5.
31. Strupp M, Zingler VC, Arbusow V et al. Methylprednisolone, valacyclovir, or the combination for vestibular neuritis. N Engl J Med 2004; 351 (4): 354–61.
32. Shupak A, Issa A, Golz A et al. Prednisone treatment for vestibular neuritis. Otol Neurotol 2008; 29 (3): 368–74. DOI: 10.1097/MAO.0b013e3181692804.
33. Fishman JM, Burgess C, Waddell A. Corticosteroids for the treatment of idiopathic acute vestibular dysfunction (vestibular neuritis). Cochrane Database Syst Rev 2011; 5: CD008607. DOI: 10.1002/14651858.CD008607.pub2.
34. Hall CD, Herdman SJ, Whitney SL et al. Vestibular Rehabilitation for Peripheral Vestibular Hypofunction: An Evidence-Based Clinical Practice Guideline: from the American Physical Therapy Association Neurology Section. J Neurol Phys Ther 2016; 40 (2): 124–55. DOI: 10.1097/NPT.0000000000000120.
35. McDonnell MN, Hillier SL. Vestibular rehabilitation for unilateral peripheral vestibular dysfunction. Cochrane Database Syst Rev 2015; 1: CD005397. DOI: 10.1002/14651858.CD005397.pub4.
36. Herdman SJ Vestibular rehabilitation. Curr Opin Neurol 2013; 26 (1): 96–101. DOI: 10.1097/WCO.0b013e32835c5ec4.
37. Naguib MB, Madian YT. Betahistine dihydrochloride with and without early vestibular rehabilitation for the management of patients with balance disorders following head trauma: a preliminary randomized clinical trial. J Chiropr Med 2014; 13 (1): 14–20. DOI: 10.1016/j.jcm.2014.01.011.
38. Karapolat H, Celebisoy N, Kirazli Y et al. Does betahistine treatment have additional benefits to vestibular rehabilitation? Eur Arch Otorhinolaryngol 2010; 267 (8): 1207–12. DOI: 10.1007/s00405-010-1216-0.
39. Botta L, Mira E, Valli S et al. Effects of betahistine and of its metabolites on vestibular sensory organs. Acta Otorhinolaryngol Ital 2001; 21 (3 Suppl. 66): 24–30.
40. G nther L, Beck R, Xiong G et al. N-acetyl-L-leucine accelerates vestibular compensation after unilateral labyrinthectomy by action in the cerebellum and thalamus. PLoS One 2015; 10 (3): e0120891. DOI: 10.1371/journal.pone.0120891.
41. Baloh RW. Clinical practice. Vestibular neuritis. N Engl J Med 2003; 348 (11): 1027–32.
42. Huppert D, Strupp M, Theil D et al. Low recurrence rate of vestibular neuritis: a long-term follow-up. Neurology 2006; 67 (10): 1870–1.
43. Kim YH, Kim KS, Kim KJ et al. Recurrence of vertigo in patients with vestibular neuritis. Acta Otolaryngol 2011; 131: 1172–7.
44. Balatsouras DG, Koukoutsis G, Ganelis P et al. Benign paroxysmal positional vertigo secondary to vestibular neuritis. Eur Arch Otorhinolaryngol 2014; 271 (5): 919–24. DOI: 10.1007/s00405-013-2484-2.
45. Godemann F, Schuller J, Uhlemann H et al. Psychodynamic vulnerability factors in the development of panic disorders--a prospective trial in patients after vestibular neuritis. 45. Psychopathology 2009; 42 (2): 99–107. DOI: 10.1159/000203342.

СВЕДЕНИЯ ОБ АВТОРАХ

Пальчун Владимир Тимофеевич – д-р мед. наук, проф., ФГБОУ ВО РНИМУ им. Н.И.Пирогова, чл.-кор. РАН, засл. деятель науки РФ. E-mail: lorrsmu@mail.ru

Гусева Александра Леонидовна – канд. мед. наук, ФГБОУ ВО РНИМУ им. Н.И.Пирогова

Байбакова Елена Викторовна – канд мед. наук, ГБУЗ НИКИО им. Л.И.Свержевского

Макоева Арина Артуровна – ФГБОУ ВО РНИМУ им. Н.И.Пирогова